

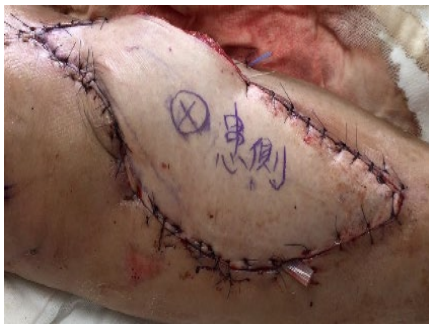# 高雄榮民總醫院護理部護理指導單張

科別	整形外科	編號：7710030
主題	顯微血管游離皮瓣重建術後須知	2006.12.25 訂定
製作單位	71 病房	2022.09.06 六修

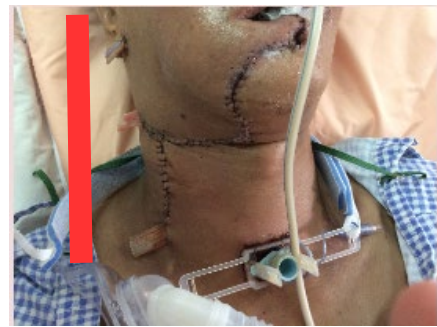因外傷、腫瘤切除、骨髓炎、先天畸型等或其他原因造成組織缺損，藉由顯微血管游離皮瓣術修復有重要組織裸露(如：肌腱、骨頭、血管、神經等)的傷口後，請配合執行下列照護事項：

## 一、姿勢：

- (一) 以軟枕抬高患處，平躺時需抬高超過心臟，採坐姿時應與腰部同高，以減輕腫脹。
- (二) 手術後 2 個月內補皮瓣處(如圖一)，勿受壓、負重，避免碰撞及磨擦。
- (三) 頭頸部顯微重建手術後，頭頸部需保持一直線(圖二)，不可任意轉動，避免拉扯血管吻合處影響皮瓣血循，床頭需抬高 30-45 度，以利減輕腫脹。



圖一、補皮瓣處



圖二、頭頸部保持一直線

## 二、呼吸道照護：

- (一) 每兩小時護理師會協助翻身、拍背，鼓勵自我深呼吸及有效咳嗽，促進痰液咳出，預防肺炎發生。
- (二) 口腔腫瘤手術後會有氣切管留置，有痰液時，護理人員會協助抽痰，維持呼吸順暢，待補入的皮瓣生長穩定及無呼吸道感染問題，醫師會評估後拔除氣切管。

## 三、管路照護：

- (一) 不要牽扯或壓折管路，保持各種引流管的通暢，如：靜脈點滴注射管、鼻胃管、傷口引流管及導尿管等。
- (二) 傷口引流管通常會放置數天，直到引流液的量減少至每天 10 cc 以下，且顏色變淡紅色，經主治醫師許可後由醫師或專科護理師協助拔除。
- (三) 導尿管會留置，待病情穩定、可下床後由醫師決定拔除。

## 四、傷口照護：

- (一) 醫護人員於手術後依醫囑每 1~2 小時會監測補入皮瓣的循環狀況，

您及家屬也可以協助注意，如：外觀、顏色、溫度、微血管充血速度及飽滿度變化、甚至有起水泡，若感覺異常請通知醫護人員。


表一、以下為觀察補入皮瓣血液循環的內容

項 目	正 常	異 常
溫 度	溫 暖	冰 冷
顏 色	紅 潤	蒼 白 或 發 紫
微血管充血時間	1-2 秒	延 長 或 變 快
皮 膚 充 實 度	飽 滿	萎 縮 或 腫 脹

- (二) 傷口請保持乾燥，用新黴素藥膏擦拭。
- (三) 注意保暖，依醫師指示使用烤燈，皮瓣傷口不可用冰敷，因溫度過低會使血管收縮痙攣，引起阻塞，導致皮瓣缺血壞死。
- (四) 口腔腫瘤手術後口腔內會含小紗布，吸附多餘的分泌物及口水，請自備鑷子(圖三、四)，當紗布吸飽時請更換新的一塊，防止口腔內傷口感染。



圖三、鑷子及口含紗



圖四、將紗布抖散使用  
鑷子輕輕塞入口中

- (五) 醫師會視傷口癒合情形拆線，一般約在手術後 7-14 天拆線。

#### 五、飲食方面：

- (一) 除非醫囑有開立禁食，否則手術後 6 小時可恢復進食，可以先試喝 30c.c.開水，若無嘔吐再進食，建議多攝取高蛋白、高維生素 C 食物，如：魚、肉、蛋、奶類、豆類、橘子、蕃石榴、芥菜、青椒等。
- (二) 口腔腫瘤手術後請依醫師指示開始進食，可開始進食時護理人員會協助先由鼻胃管灌食開水，無噁心、嘔吐不適情況後再灌管罐配方奶。
- (三) 手術後 3-6 個月，口腔內若有傷口，宜採溫涼飲食，避免吃刺激性食物（如：煙酒、辣椒、咖啡、茶葉、巧克力、可樂、可可...等）。

六、口腔清潔：口腔腫瘤手術後請用煮沸過的冷開水漱口，維持口腔清潔；並請自我檢查頸部淋巴結是否腫大。

七、活動：手術後約需臥床 5-7 天，依醫師指示下床活動，為維持肢體功能，必要時，會經復健治療師指導，持續復健運動；口腔腫瘤手術後第 2 天可搖高床頭 45 度採半坐臥，並鼓勵家屬陪伴聊天，於床上做適當活動，如：玩手机、看報紙等，以分散疼痛不適的感覺。

#### 八、其他：

(一)口腔腫瘤手術後若無法使用語言溝通，可利用寫字或手勢表達不適情形。

(二)手術後 3-6 個月內絕對禁止抽菸、二手菸，因為內含尼古丁，會造成手術部位血管收縮痙攣。

九、出院後需按時服藥及定期返回門診追蹤，若返診前有發燒或傷口部位出現顏色或溫度改變、發出異味或出血情形及口腔內出現潰瘍或腫塊，可先電話 71 病房 TEL: (07)3468071 諮詢，必要時提前返診追蹤。

#### 參考資料：

陳怡陵、余惠琴、蘇婉欣、郭楊卿、王健興、呂基燕(2022)•運用多元教學策略提升護理師自由皮瓣評估正確率•安泰醫護雜誌，28(1)，P29 - 41。

陳湘君、黃佩芳、洪美慧、張峰玉、張碧華(2017)•提升燒傷中心護理人員口腔癌顯微游離皮瓣手術病人異常組織辨識正確率•榮總護理，34(3)，248-255。

黃重巖、蒲啟明、顏毓秀(2017)•Free Flap Surgery is one of Effective Ways for Mandibular Osteoradionecrosis Reconstruction•臺灣整形外科醫學會雜誌，26(4)，396-405。

Daniel, Gijn., Jacob D'Souza., Wendy King., Michael Bater.,(2018) .Free Flap Head and Neck Reconstruction with an Emphasis on Postoperative Care. *Facial Plast Surg*, 34(6): 597-604.

備註：每年審閱一次

所有衛教資訊內容僅供參考使用，無法提供任何醫療行為和取代醫師當面診斷，若有問題，請向門診醫師或原住院病房諮詢！